

Welkom

- Test je verbinding, camera en geluid.
 - Werkt het niet. Log dan uit en log opnieuw in
- Zet je geluid uit! en camera aan
- Heb je een vraag, steek dan EERST een handje op of stel je vraag in de chat
- Accreditatie is aangevraagd (één punt)
- **De toets is verplicht!** Gebruik de QR-code of link in de chat aan het eind van de scholing.
- Toets kan worden ingevuld tot morgen 12 uur



Chronische rhinitis en rhinosinusitis; een helder stappenplan

Anouk Netten, KNO-arts



www.asz.nl

Programma KKO

Tijd	Onderwerp	Spreker
18 u	Introductie onderwerp. Eventueel nieuwe artsen in regio kort voorstellen.	Voorzitter Henri Spaan, huisarts Huisartsenpraktijk Jong & Oud, Sliedrecht
18.10u	Chronische rhinitis en rhinosinusitis; een helder stappenplan	Anouk Netten, KNO-arts Albert Schweitzer ziekenhuis
18.40 u	Vragen stellen, discussie	
18.55 u	Afsluiten	Huisarts Henri Spaan

Disclosure belangen

Henri Spaan, huisarts

Kort Klinisch Onderwijs (KKO), Albert Schweitzer ziekenhuis,
12 december 2024

(potentiële) belangenverstrengeling	Geen
Voor bijeenkomst mogelijk relevante relaties met bedrijven	Geen
<ul style="list-style-type: none"> • Sponsoring of onderzoeksgeld • Honorarium of andere (financiële) vergoeding • Aandeelhouder • Andere relatie, namelijk ... 	<p>Geen</p> <p>Geen</p> <p>Geen</p> <p>Geen</p>

Inleiding Henri

Disclosure belangen

Annouk Netten, KNO-arts
Kort Klinisch Onderwijs (KKO), Albert Schweitzer ziekenhuis,
12 december 2024

(potentiële) belangenverstrengeling	Geen
Voor bijeenkomst mogelijk relevante relaties met bedrijven	Geen
<ul style="list-style-type: none"> • Sponsoring of onderzoeksgeld • Honorarium of andere (financiële) vergoeding • Aandeelhouder • Andere relatie, namelijk ... 	<p>Geen</p> <p>Geen</p> <p>Geen</p> <p>Geen</p>

Chronische rhinitis en rhinosinusitis; een helder stappenplan

Anouk Netten, KNO-arts



www.asz.nl

Vakgroep KNO



Dr. Renée Verhoeven
Drs. Sanaz Abedi
Dr. Anouk Netten
Dr. Anne Bischoff
Drs. Cathelijne van Wettum - Verhoeven
Dr. Willeke Lok
Drs. Mark Friebel

ANIOS Joy de Boer



Inhoud

- Klachten
- Anatomie en fysiologie
- Spoelen
- Verschillende intranasale corticosteroiden
- Wat als dit allemaal niet werkt? (scopie, FESS, SSC, caustiek, Biologicals)

Klachten

- Neuspassageklachten
 - Eenzijdig vs bilateraal dan wel alternerend
- Rhinorroe / postnasal drip
 - Purulent vs water
- Reukverlies
 - Hyposmie, anosmie, kakosmie
- Hoofdpijn
- Koorts, algehele malaise en hoesten
- Hersenzenuwuitval

Neuspassageklachten

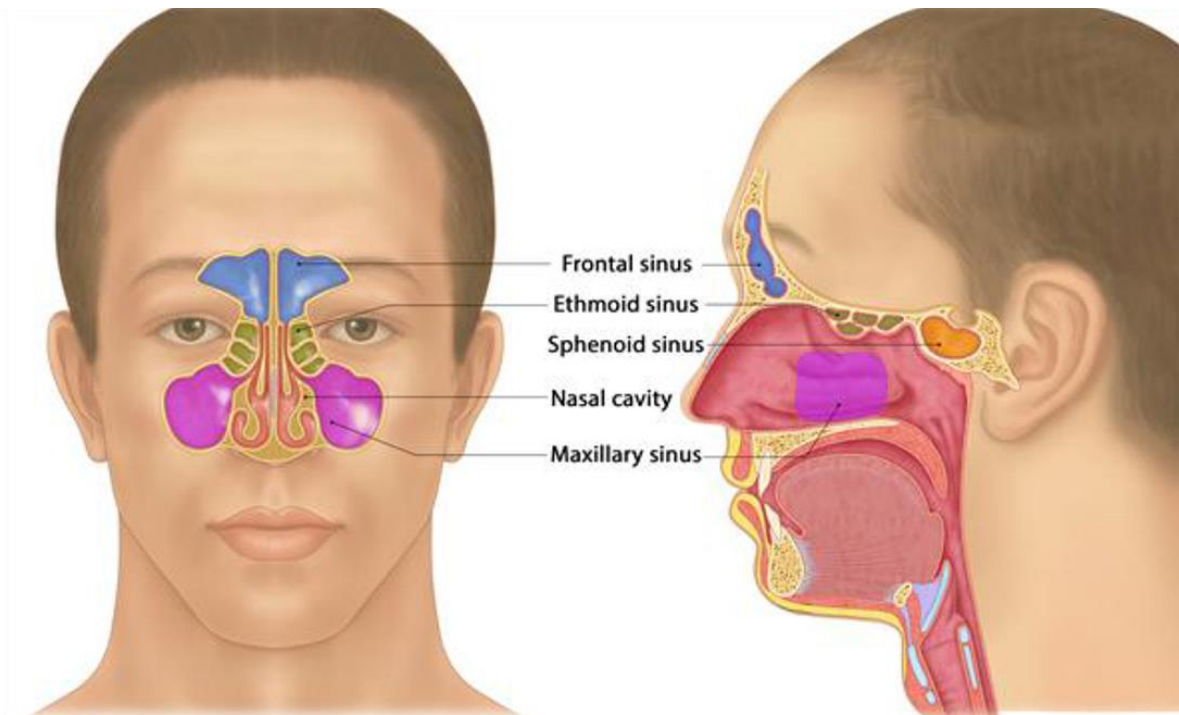
- aangeboren
 - choanaal atresie
- anatomisch
 - conchae, septum deviatie, nauwe klep, adenoid
- verworven
 - hyperreactief slijmvlies, poliepen, maligniteit, trauma
- iatrogeen
 - corpus alienum, cocaine/xylo, manipulatie, rhinoplastiek

Mucosa problematiek

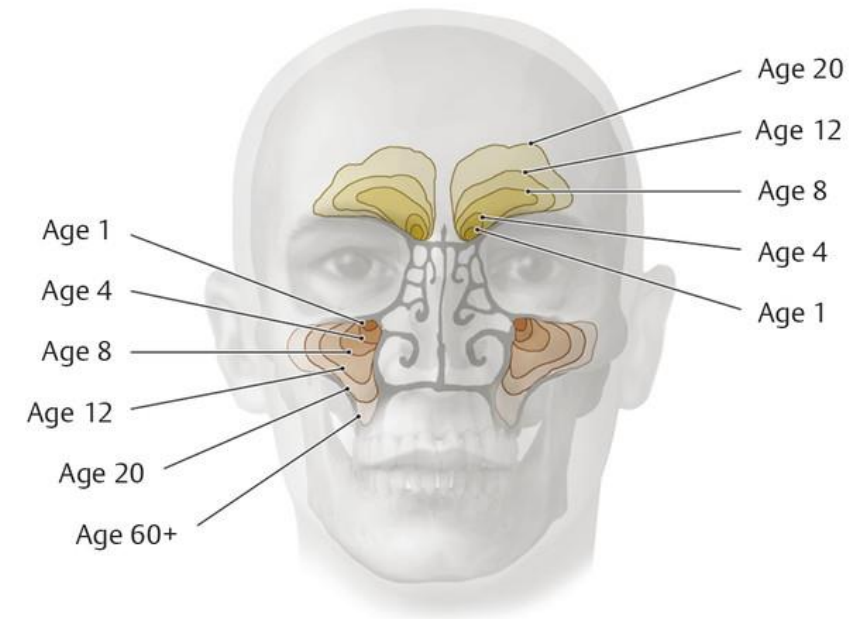
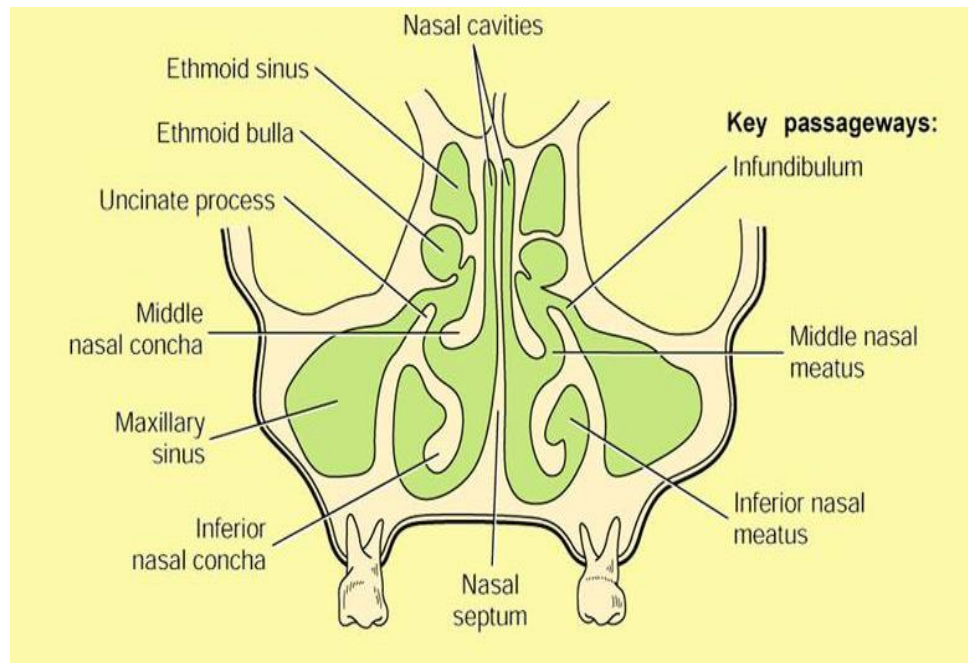
- Virale/bacteriële rhinitis
- Allergie
- Iatrogeen
- Hormonaal
- Vasomotor
- Congenitaal

Anatomie

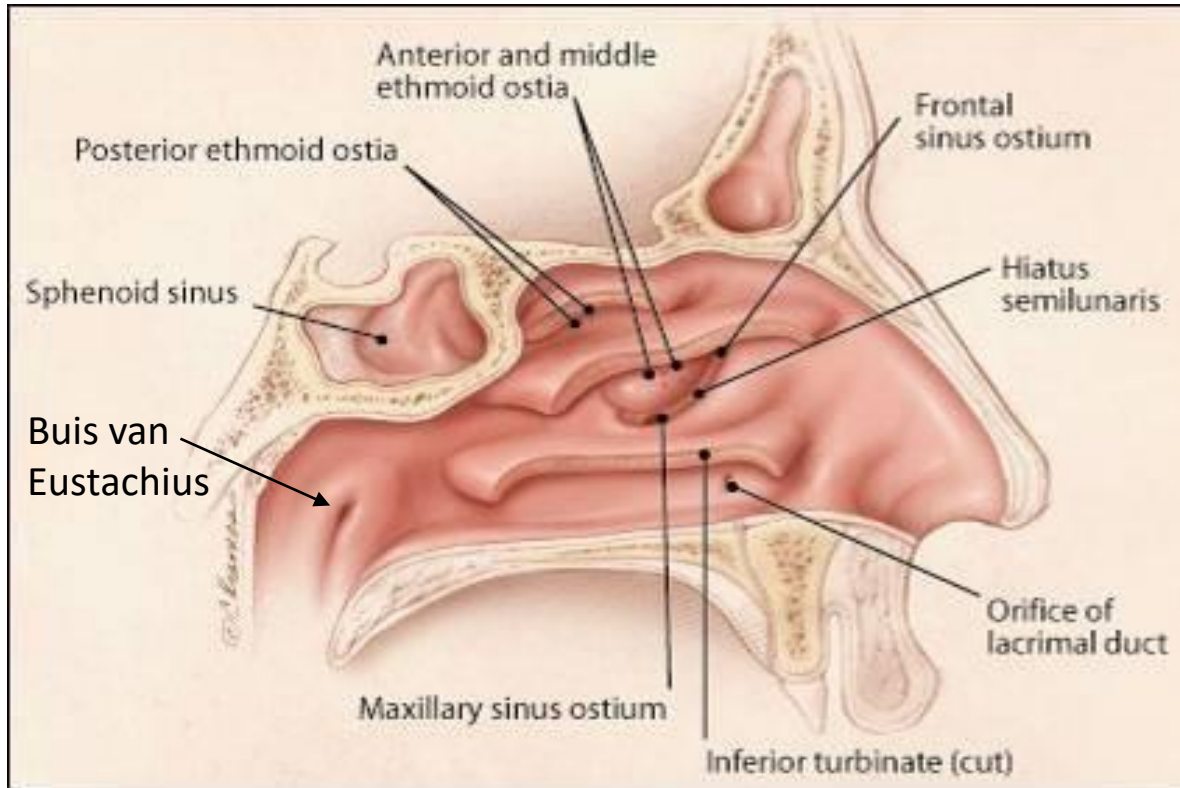
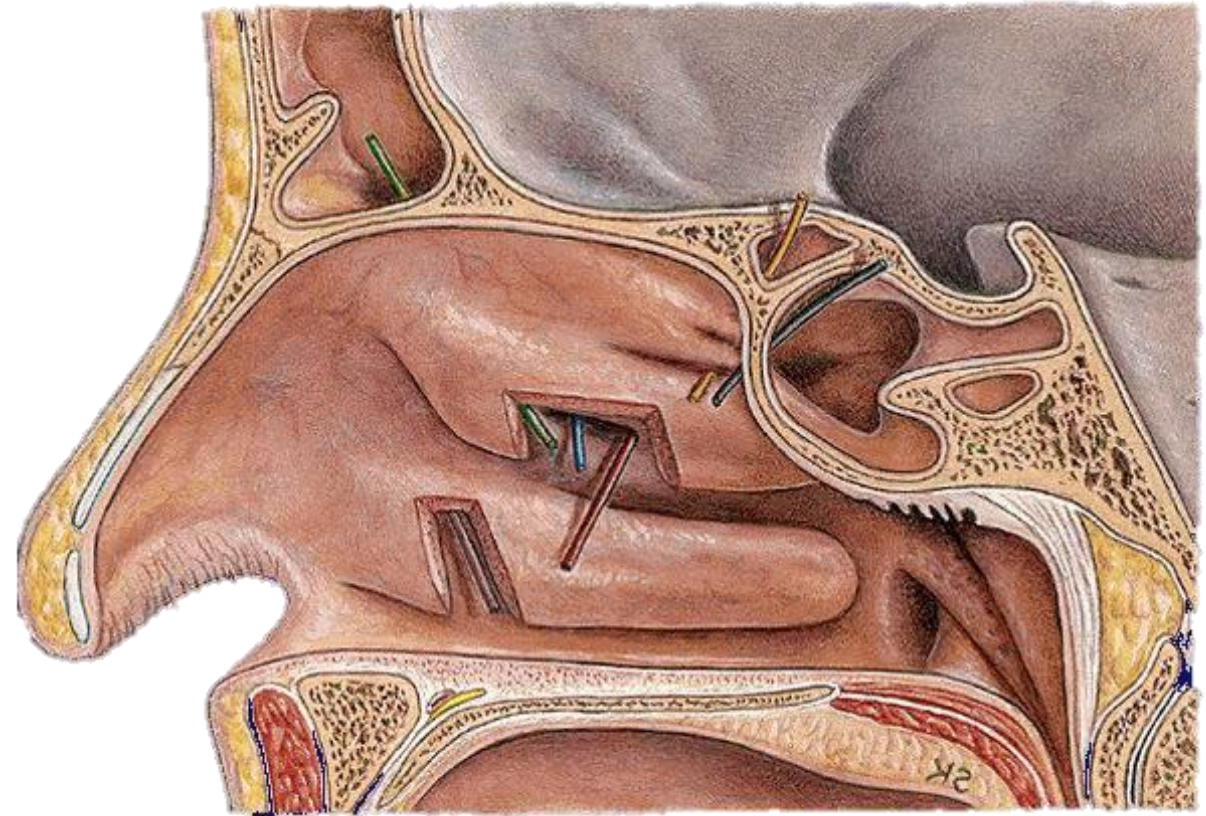
- Sinus frontalis
- Sinus ethmoidalis
- Sinus maxillaris
- Sinus sfenoidalis



albert
schweitzer



Laterale neuswand

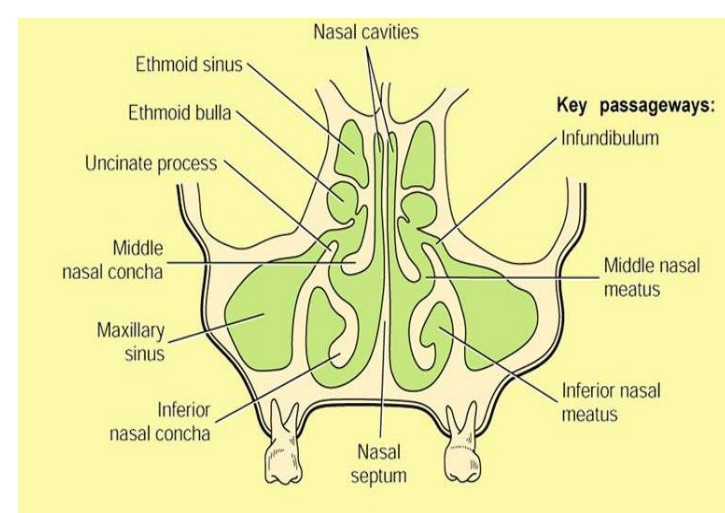
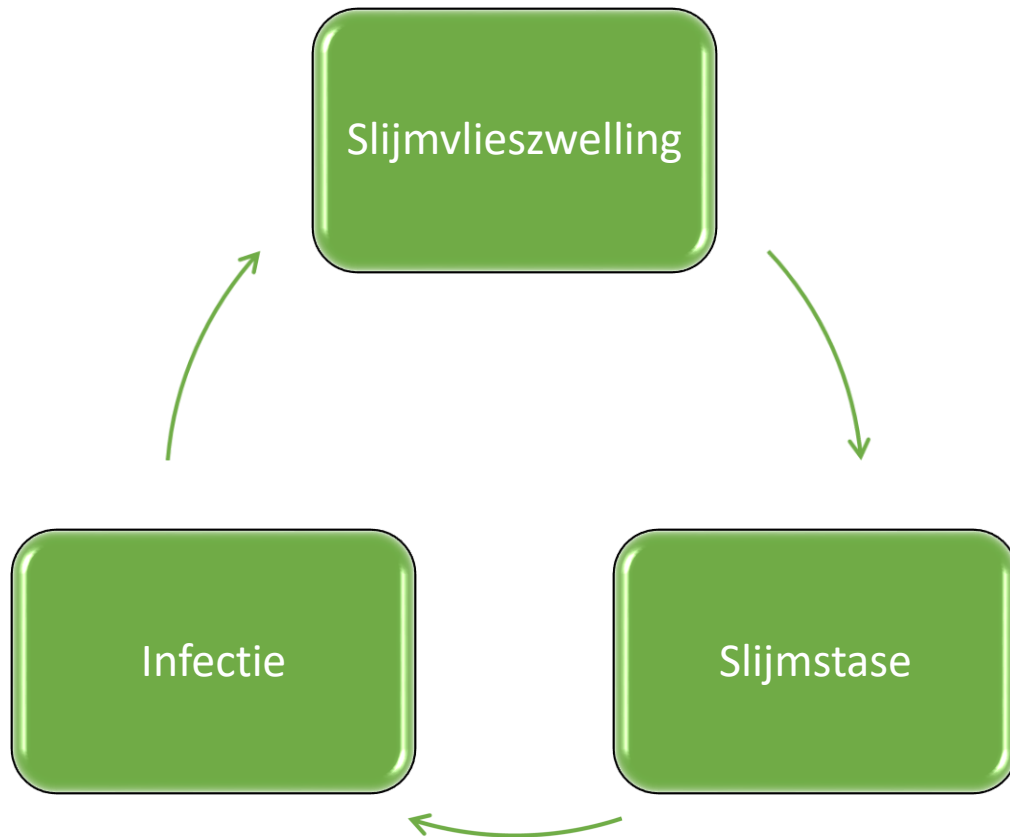


Fysiologie

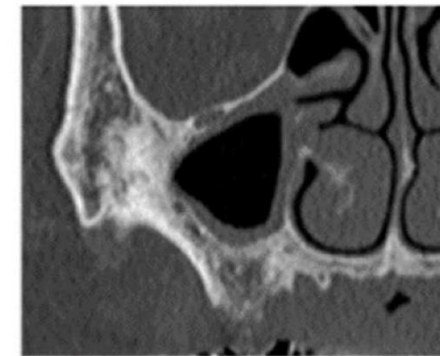Functie

- reuk
- airconditioning
 - Filtratie
 - Bevochtigen
 - Verwarmen
- ademweerstand
- klankkast

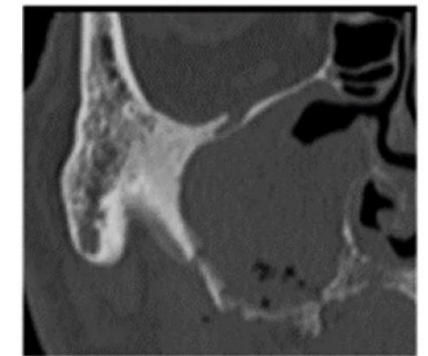Etiologie



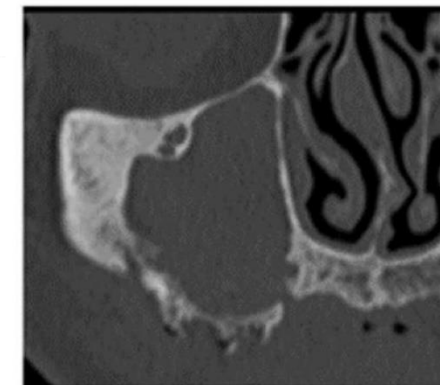
albert
schweitzer



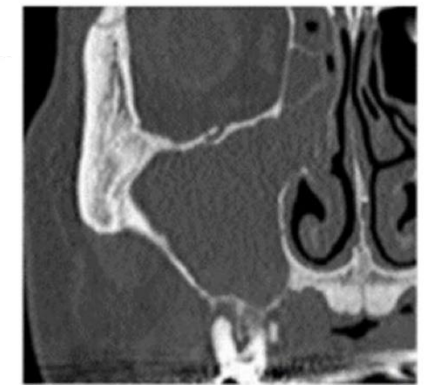Grade 1



Grade 2



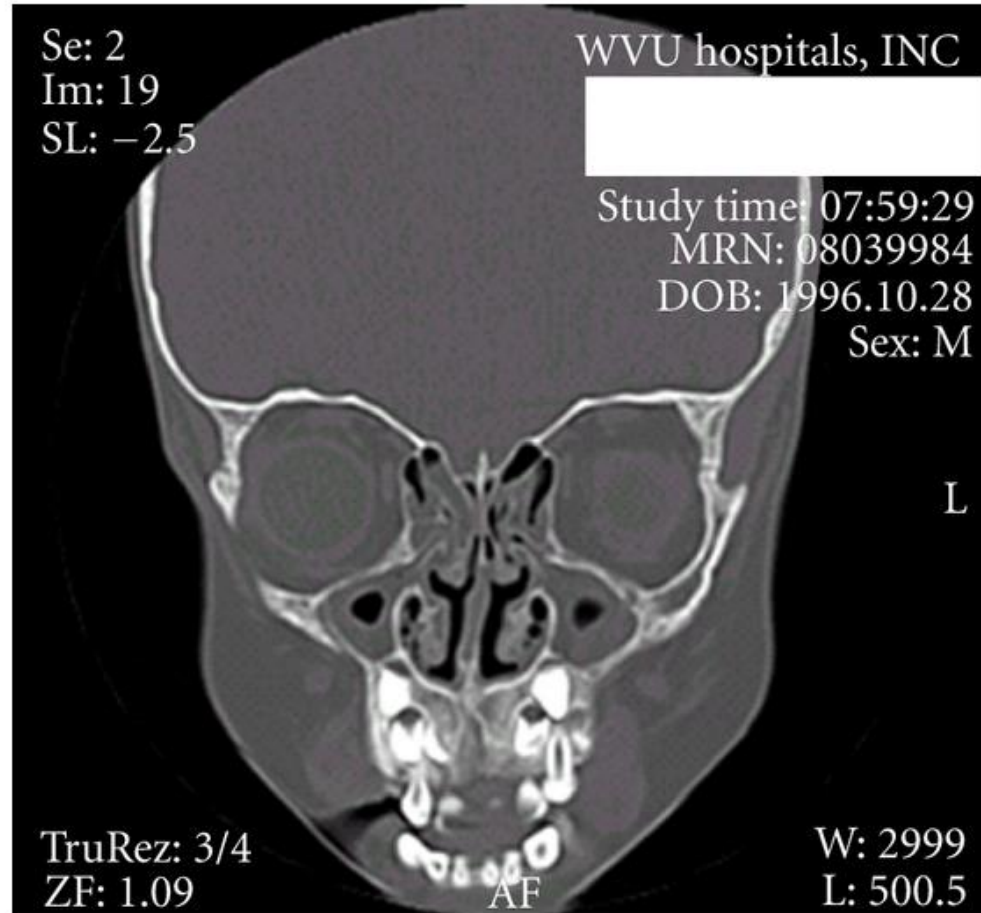
Grade 3



Grade 4

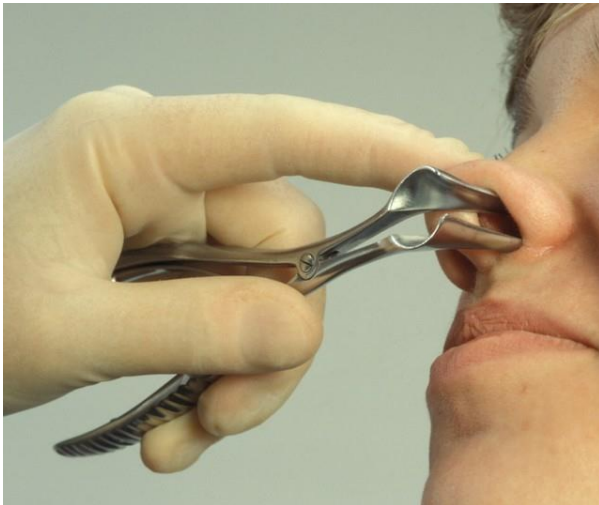Sinusitis?

albert
schweitzer

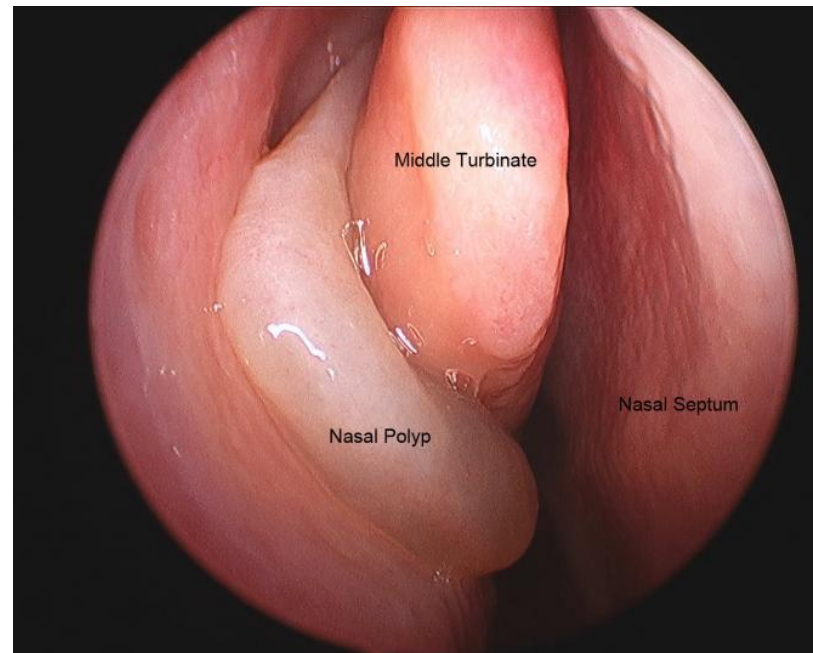
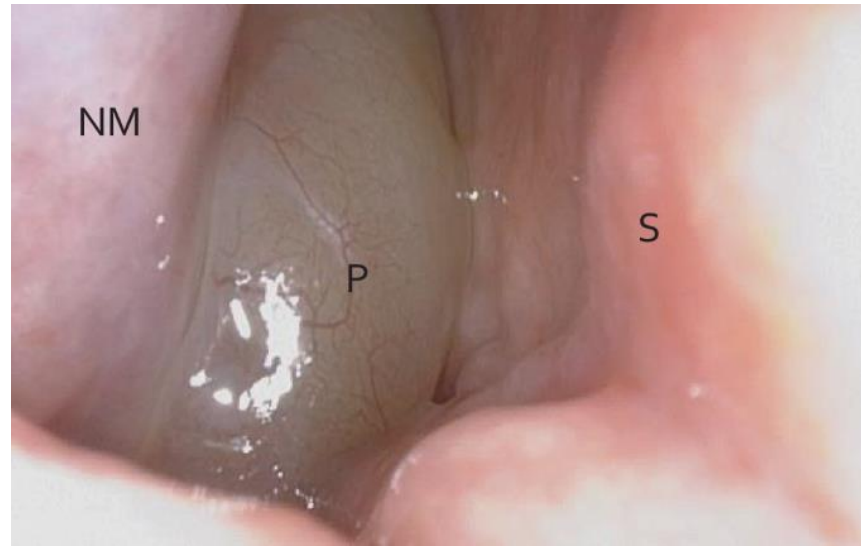
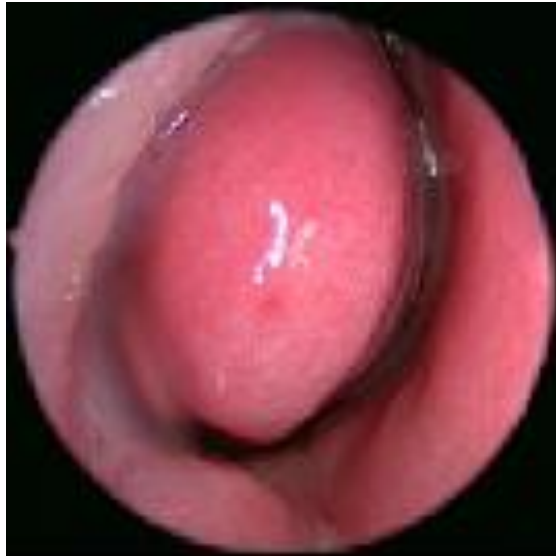

Lichamelijk onderzoek

- Rhinoscopie anterior
- Mondkeelholte (postnasal-drip)



Poliep?



albert
schweitzer

Behandeling - conservatief

- Leefregels
- Spoelen met NaCl



KNO-winkel.nl
Neusspoelen met zout in 5 stappe...



Rhino Horn
Welk zout kan ik gebruiken voor neu...



KNO-winkel.nl
Welk zout is voor neusspoelen? - ...



Rhino Horn
Neus spoelen in 4 stappen - Rhino Horn



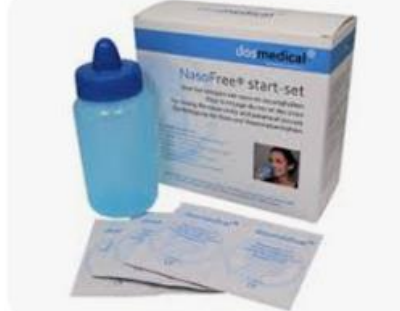Gezondheid.be
Neusdouche: waarom onzi



YouTube
KNO - Instructie Neusspoelen - YouTube



Rijnstate
Manieren



Rijnstate
Manieren



aartjan.nl
Ook Corona? Spoel je neusholte! - ...



Amsterdam UMC
Neusspoel instructie m...



ThuiszorgWebshop.nl - ThuiszorgWe...
Nuttige artikelen - De Voordelen v...



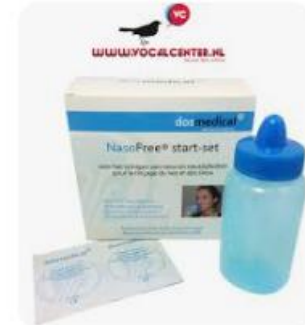Smelltest.eu
Neus spoelen (alles w...



Amsterdam UMC
Neusspoel instructie met zout water



Rhino Horn
Hoe werkt een neusspoeling bij ki...



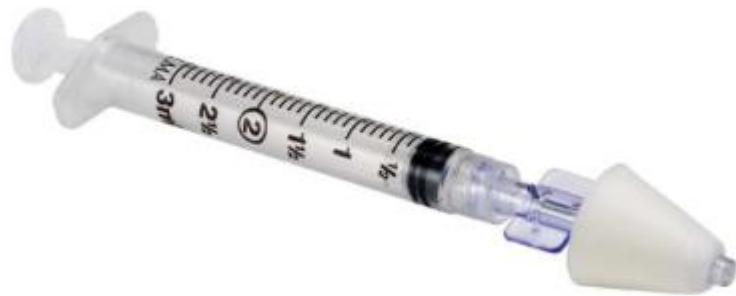Vocal Center Shop
Neusdouche inclusief ...



Bol
Hygiënisc

rt
er

Spoelen?



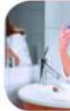rhysomer



Rhinohorn



re



ar



e



	Starts lichte stie- om	Inspuiter met licht positieve druk		
rhysomer	X	✓		
Rhinohorn	X	X		
	✓	✓		
re	X	✓	X	✓
ar	✓	✓	✓	✓
e	✓	✓	✓	✓

Behandeling - conservatief

- Leefregels
 - Spoelen met NaCl: 200cc lauw water – theelepel zout
 - Lokale corticosteroiden (sprays / druppels)
 - Goede behandeling van allergische luchtweg
-
- Xylometazoline
 - Pijnstilling
 - Antibioticum
 - Systemische steroiden

Intranasale steroïden

Generieke naam	Merknaam	Sterkte	Leeftijdsgrens	Bijzonderheden
Fluticasonfuro				
Fluticasonpro				Artsverklaring
Mometason				
Beclometason				
Budesonide				
Triamcinolon				Max 3 maanden
Mometason/c				Combinatiepreparaat
Fluticason/Azelasnie	Dymista	50/137 ugr/dosis	Vanaf 6 jaar	Combinatiepreparaat

6 weken

Contra indicatie?

- Glaucoom
- Groeivertraging

Verwijzing

Consultatie en verwijzing

[NAAR VOLLEDIGE TEKST ›](#)

Overweeg consultatie of verwijzing naar een kno-arts bij:

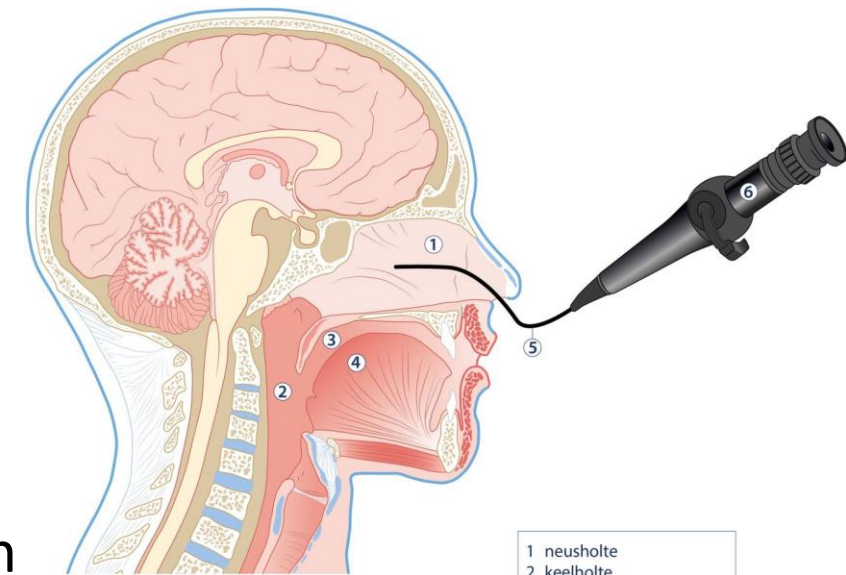
- aanhoudende klachten ondanks maximale dosering van beide groepen geneesmiddelen
- neusverstopping ondanks twee maanden behandeling met corticosteroïdneusspray (bij conchahypertrofie mogelijk conchachirurgie)
- persisterende neusverstopping door een septumafwijking
- eenzijdige neusobstructie of eenzijdige bloederige afscheiding (verdenking maligniteit)
- therapieresistente rinitis bij ouderen
- therapieresistente idiopathische rinitis (voor eventuele behandeling met capsaïcine)

Overweeg consultatie of verwijzing naar een kno-arts, allergoloog of kinderallergoloog/-arts bij:

- ernstige klachten door allergische rinitis die onvoldoende reageren op medicamenteuze behandeling, indien de patiënt gemotiveerd is en er geen contra-indicaties zijn voor desensibilisatie door immunotherapie (zie hoofdstekst).

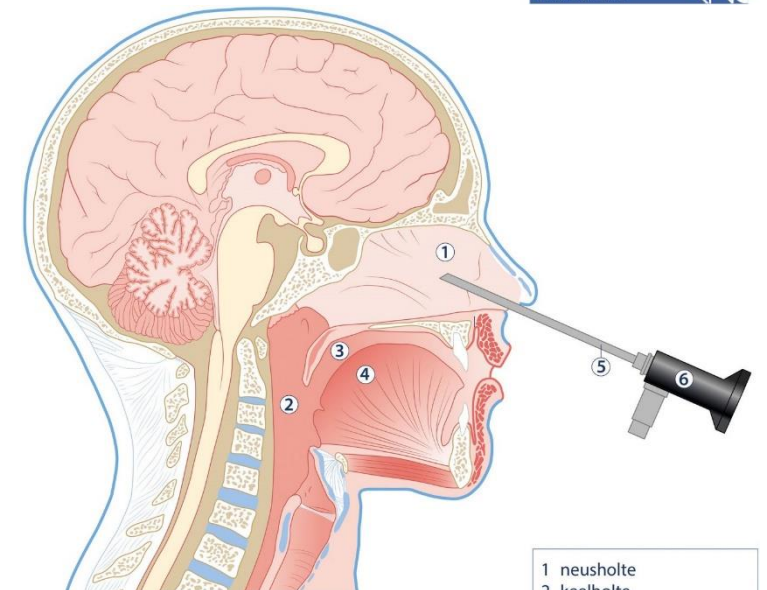
Diagnostiek

- Nasendoscopie
 - onderste neusgang: choaneatresie en adenoidhypertrofie
 - middelste neusgang: drainage van sinussen (poliepen of pus)
- Kweek?
 - Microbiologie indien ernstige ziekte, immuungecompromiteerd of complicaties



- 1 neusholte
- 2 keelholte
- 3 mondholte
- 4 tong
- 5 flexibele slang
- 6 endoscoop

www.kno.nl

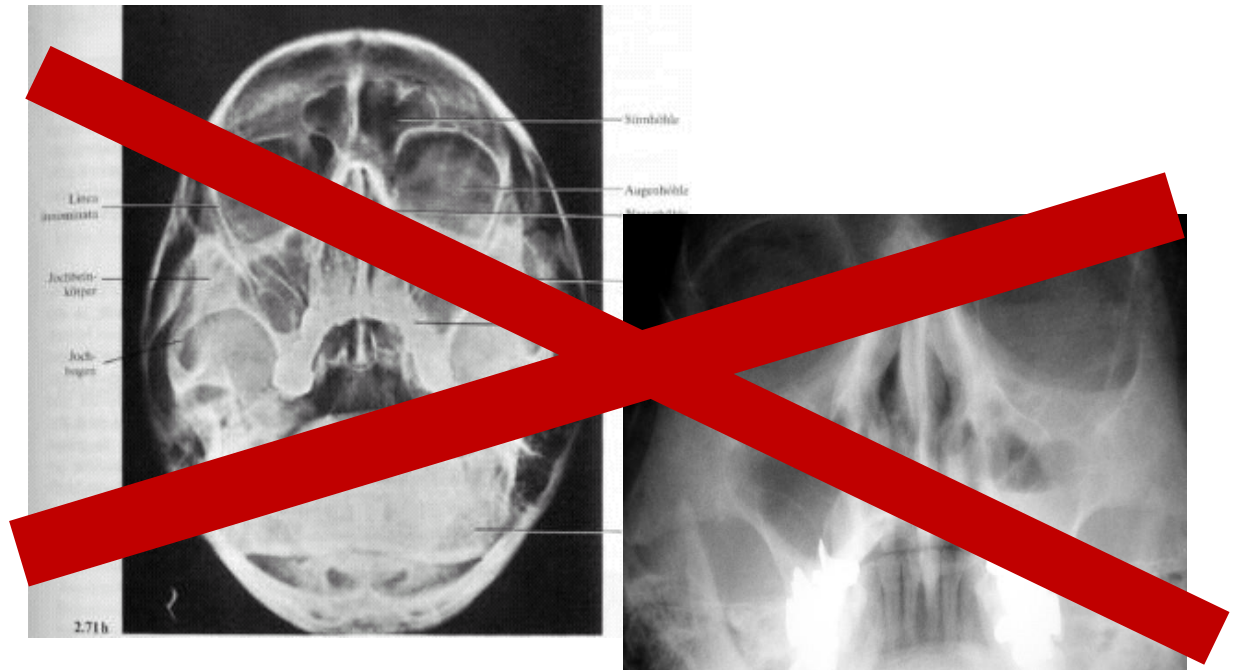
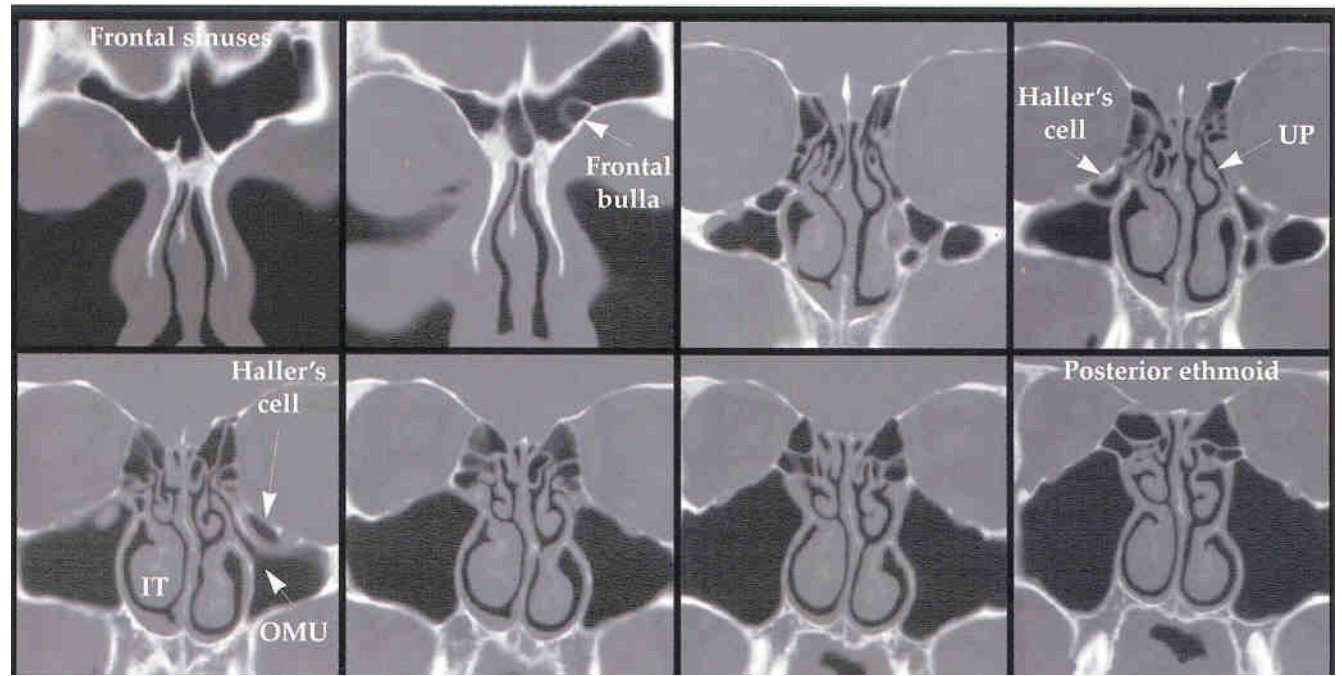


- 1 neusholte
- 2 keelholte
- 3 mondholte
- 4 tong
- 5 starre buis
- 6 endoscoop

www.kno.nl

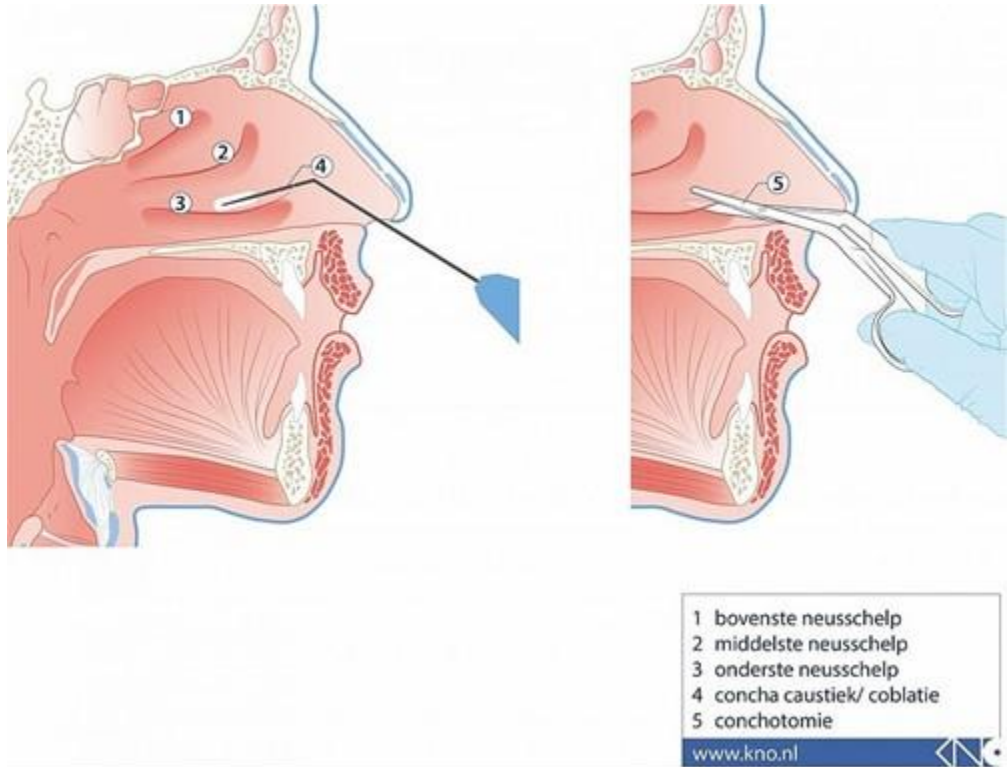
Diagnostiek

- CT-sinus
- X-sinus en echografie zijn obsoleet in KNO praktijk



Behandeling - chirurgisch

- Conchacaustiek



Behandeling - chirurgisch

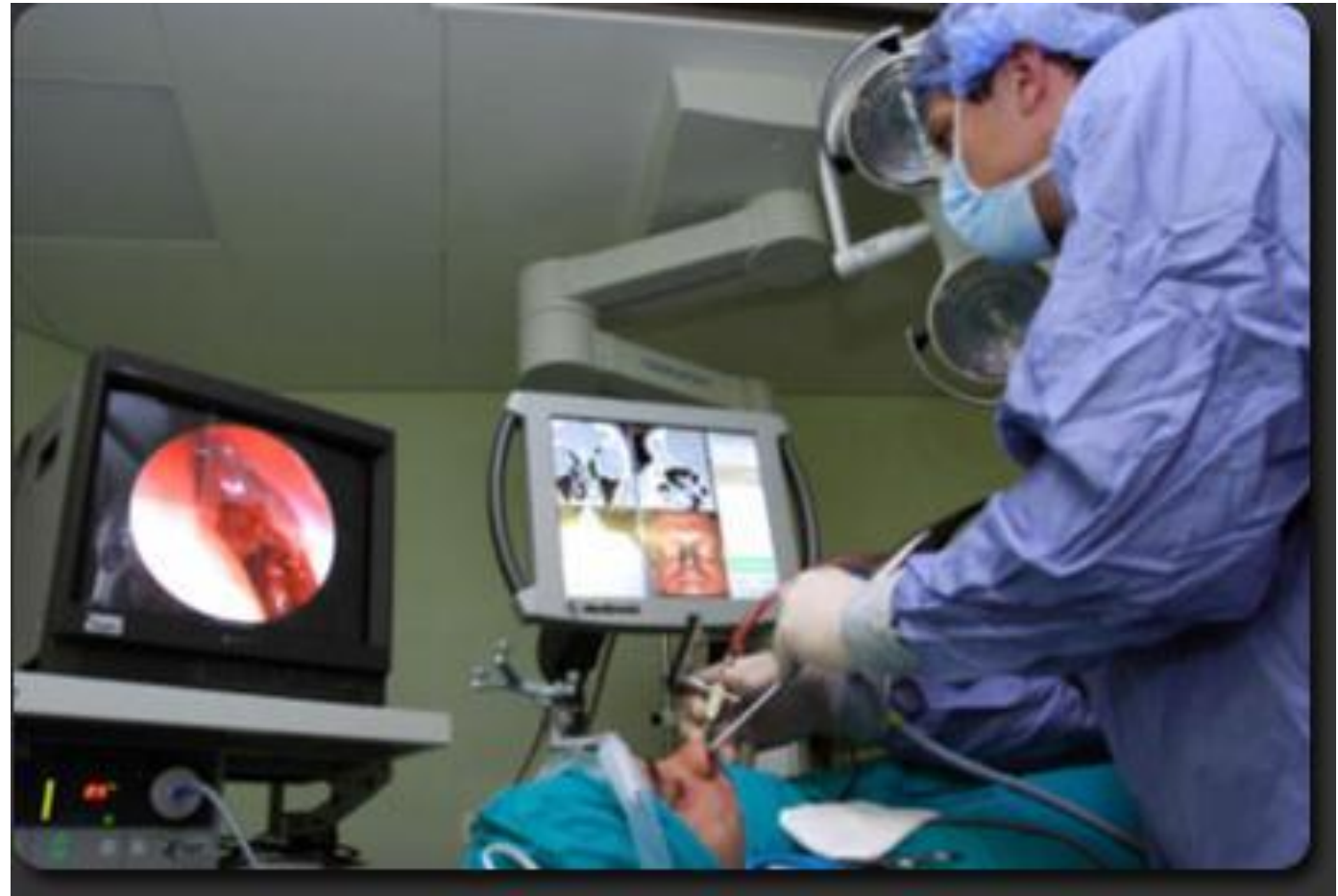- Conchacaustiek
- Septumcorrectie
- Rhinoplastiek
- FESS (Functional Endoscopic Sinus Surgery)
- Overweeg adenotomie bij (tevens) afsluitend adenoid

Geen plek voor kaakspoeling, antrostomie onderste neusgang of Caldwell-Luc operatie

FESS Functional Endoscopic Sinus Surgery

albert
schweitzer

- Infundibulotomie
- Ethmoïdectomie
- Recessus frontalis
- Sfenoïdectomie



Na behandeling

- Neustampons – oplosbaar / merocels
- Intensief spoelen & spoelen & spoelen

Biologicals - Dupilumab

- Chronische RhinoSinusitis with Nasal Polyps (CRSwNP) vs CRSsNP
- Polyposis nasi met type 2 reactie
 - Significante ziektelast ondanks max conservatieve therapie
 - Eerder geopereerd (FESS)
 - Evt (ongecontroleerd) astma

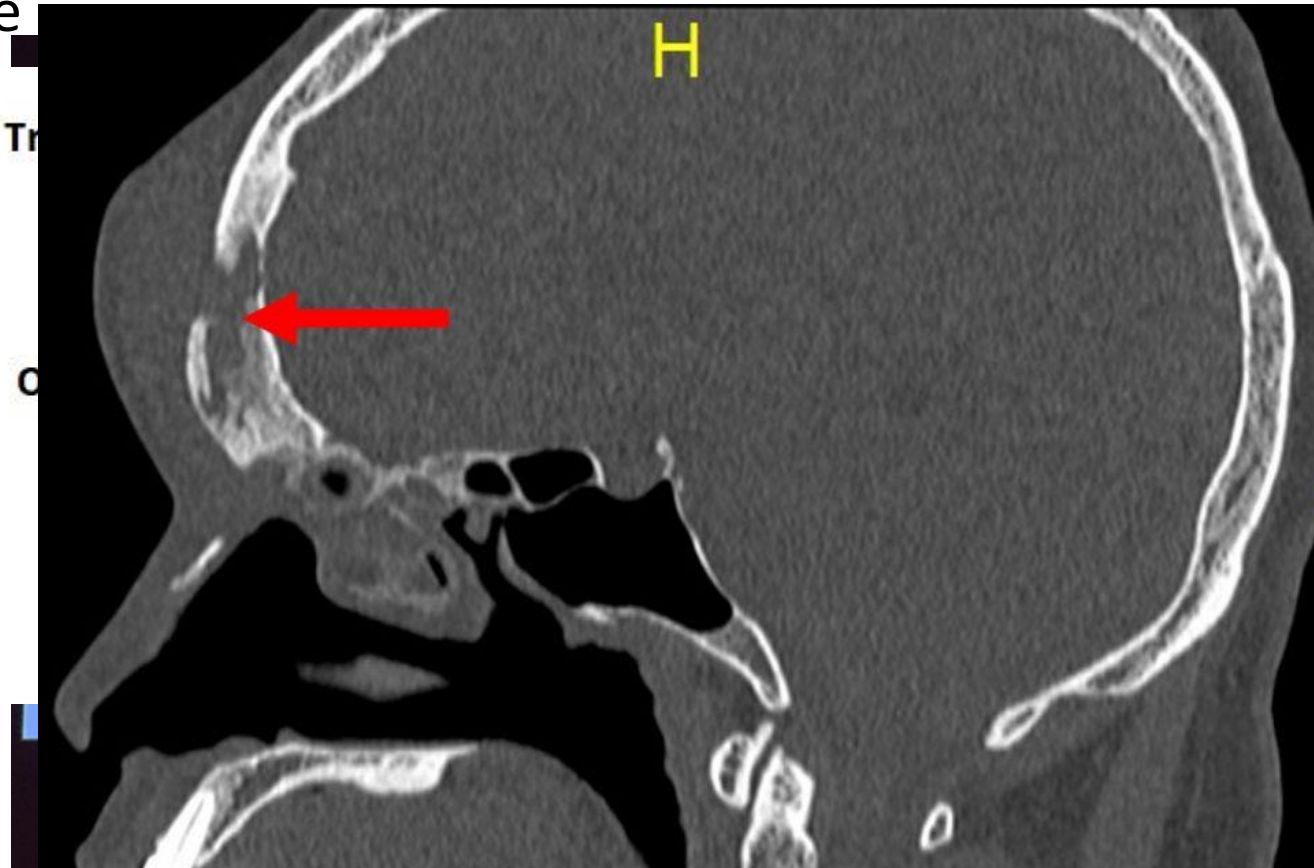
Take-to-work message

- Spoelen, spoelen en nog eens spoelen
- Langdurig intranasale corticosteroiden (iig >6w)
- KNO-arts bij persisterende klachten of gecompliceerd beloop

Vragen?

Gecompliceerd beloop

- Cellulitis orbitae – ziekenhuisbreed protocol (KMS)
 - Iv AB behandeling
 - CT-orbita met contrast
 - Ingrijpen ahv Chandler classificatie
- Sinus cavernosus trombose
- Meningitis
- Intracerebraal abces
(oa Potts puffy tumor)



Digitaal Kort Klinisch Onderwijs (KKO)

Het KKO programma voor 2025 is vanaf half december beschikbaar op de website voor

www.mijnasz.nl/zorgverleners/

In 2025 starten we een kwartiertje later!

17.15 -18.15 uur