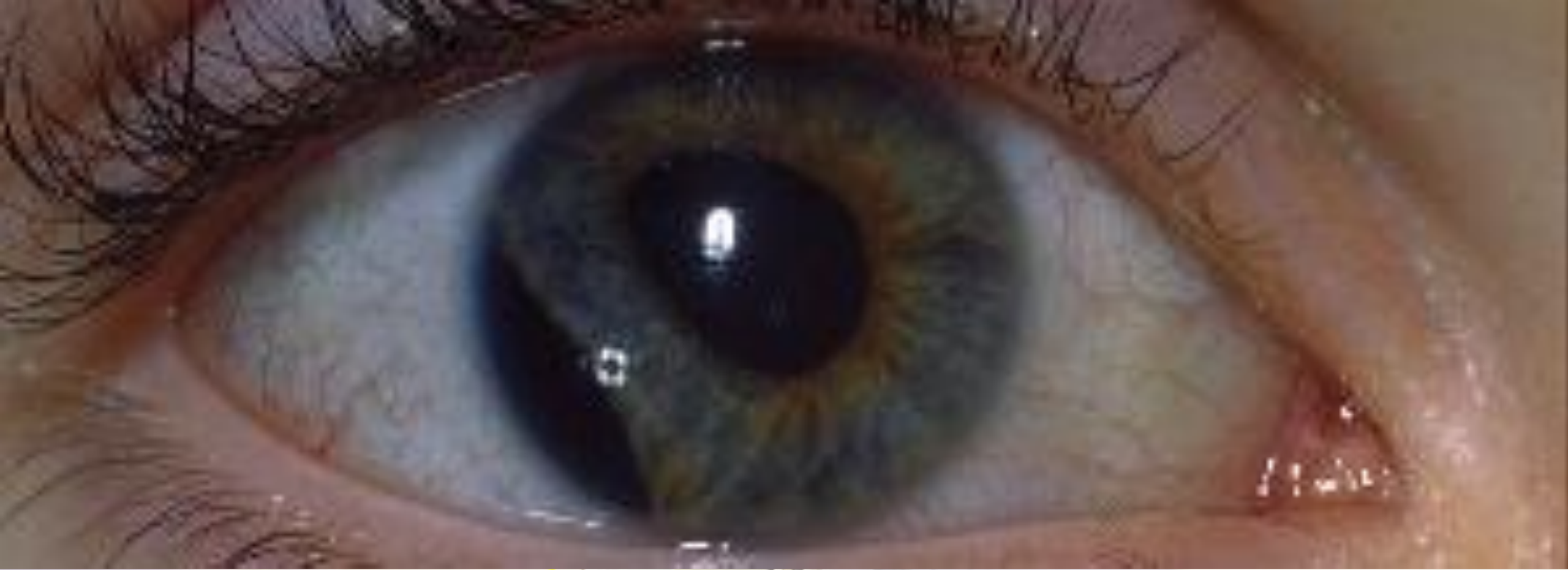

Welkom

albert
schweitzer

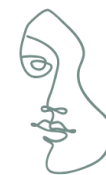

- Test je verbinding, camera en geluid.
 - Werkt het niet. Log dan uit en log opnieuw in
- Zet je geluid uit! en camera aan
- Heb je een vraag, steek dan EERST een handje op of stel je vraag in de chat
- Accreditatie is aangevraagd (één punt)
- **De toets is verplicht**
Gebruik de QR-code of link in de chat aan het eind van de scholing.
- Toets kan worden ingevuld tot morgen 12 uur



Oogtrauma & langdurige pijn na corpus alienum

Nikki Meijer, Oogarts



helene
schweitzer
kliniek



www.asz.nl

Programma KKO

Tijd	Onderwerp	Spreker
17.15 uur	Introductie onderwerp. Eventueel nieuwe artsen in regio kort voorstellen.	Voorzitter: Sabrina Heijkoop, huisarts Zwijndrecht
17.25 uur	Oogtrauma & langdurige pijn na corpus alienum	Nikki Meijer, oogarts Albert Schweitzer ziekenhuis
18:00 uur	Vragen stellen & discussie	
18.15 uur	Afsluiten	Sabrina Heijkoop, huisarts

Disclosure belangen

albert
schweitzer



Sabrina Heijkoop, huisarts
Kort Klinisch Onderwijs (KKO), Albert Schweitzer ziekenhuis,
3 februari 2025

(potentiële) belangenverstrengeling	Geen
Voor bijeenkomst mogelijk relevante relaties met bedrijven	Geen
<ul style="list-style-type: none">• Sponsoring of onderzoeksgeld• Honorarium of andere (financiële) vergoeding• Aandeelhouder• Andere relatie, namelijk ...	Geen Geen Geen Geen

**albert
schweitzer**



Inleiding Sabrina

Disclosure belangen

albert
schweitzer



Nikki Meijer, oogarts

Kort Klinisch Onderwijs (KKO), Albert Schweitzer ziekenhuis,

3 februari 2025

(potentiële) belangenverstrengeling	Geen
Voor bijeenkomst mogelijk relevante relaties met bedrijven	Geen
<ul style="list-style-type: none">• Sponsoring of onderzoeksgeld• Honorarium of andere (financiële) vergoeding• Aandeelhouder• Andere relatie, namelijk ...	Geen Geen Geen Geen

**albert
schweitzer**



Oogtrauma & langdurige pijn na corpus alienum

Nikki Meijer, oogarts



www.asz.nl

Voorstellen vakgroep Oogheelkunde



R.W.A.M. (Robert) Kuijpers

Oogarts / Professor

[Bekijk profiel](#) >



S.S. (Sharmila) Boekhoorn

Oogarts

[Bekijk profiel](#) >



P.L.W.M. (Paul) Zuure

Oogarts

BIG: 79041360101



R.G.W. (Ruben) Kok

Oogarts

[Bekijk profiel](#) >



L.J.A.G. (Lukas) Ricker

Oogarts

[Bekijk profiel](#) >



L. (Lucy) Lu

Oogarts

[Bekijk profiel](#) >



N. (Nikki) Meijer

Oogarts

[Bekijk profiel](#) >

PA: Lisa

ANIOS: Zaid Al-Difaie

ANIOS: Bethel Habtemicael

Helene Schweitzer Kliniek

Bij ons kan je terecht voor deze behandelingen aan je ogen

Cataract →
Glaucoom en hoge oogdruk →

Netvlies en
maculaproblemen →

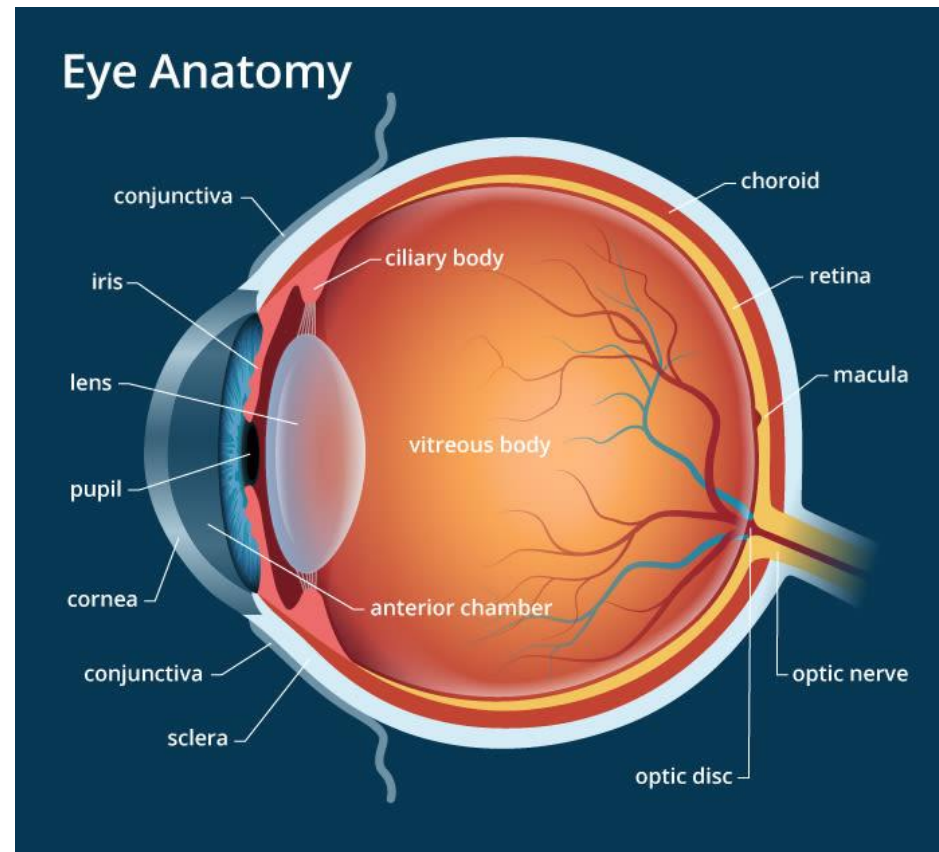
Oogleden →
Scheelzien →

Oogheelkunde	Cataract	5
	Netvlies	5
	Ooglidcorrectie	7
	Scheel zien	21

Inhoud

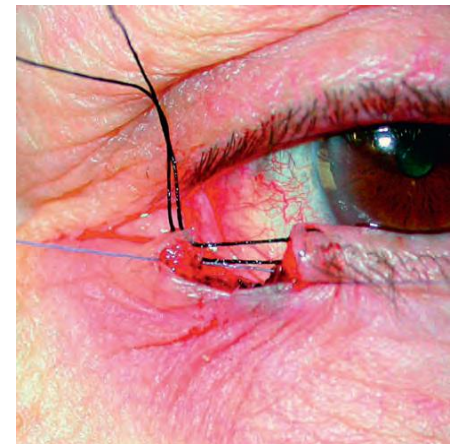
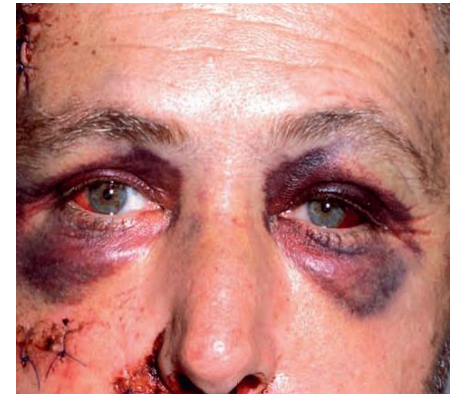- Anatomie
- Ooglid
- Orbita
- Bulbus
- Chemisch

Anatomie



Ooglidtrauma

- Perioculair hematoom
 - Perforatie
 - Orbita #
 - Schedel # (panda eyes)
- Laceratie
 - Directe sluiting geeft mooiste resultaat (prolene 6-0)
 - Traanweg betrokken?
 - Tetanus



Orbita trauma – Blow-out

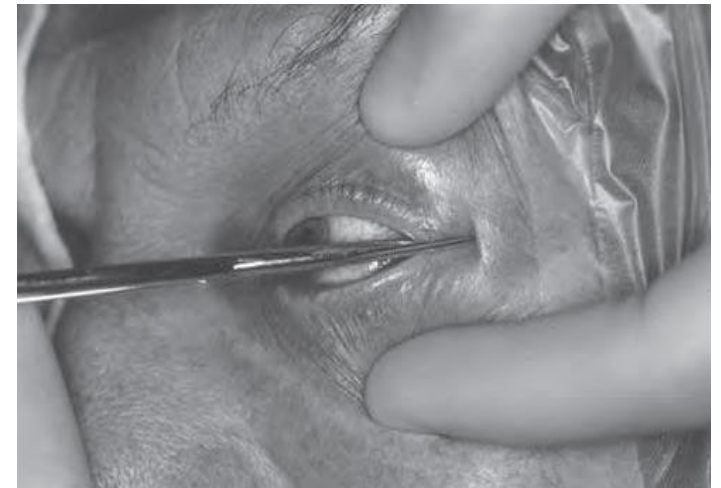- Vuist of tennisbal
- Bodem #

- Visus, diplopie (spier beknelt), enophthalmos (vaak pas na zakken van de zwelling)
- Hyphaema, kamerhoek recessie, retina afwijkingen

- Verwijzing kaakchirurg en bij visusklachten oogarts

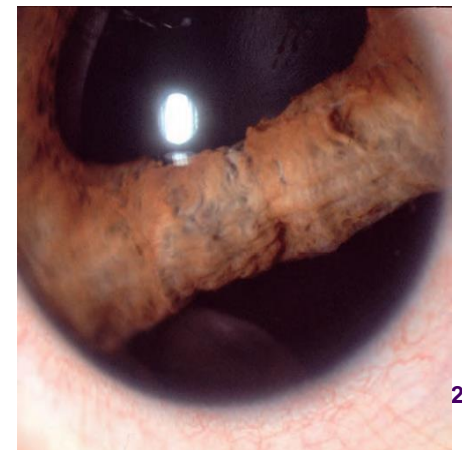
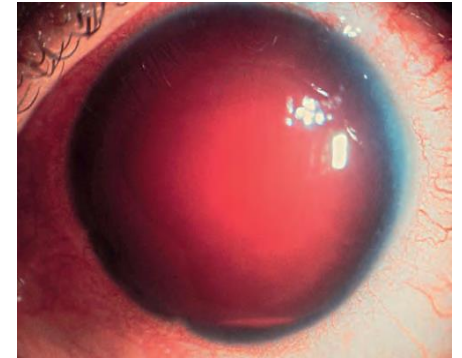
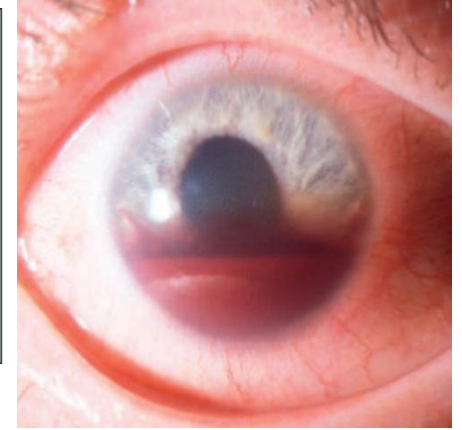
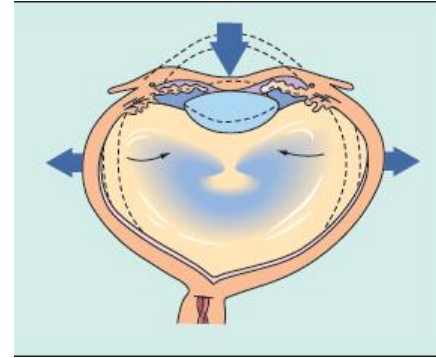
Retrobulbaire bloeding

- Na trauma of iatrogeen (retrobulbaire verdoving)
 - Proptosis
 - Ooglid oedeem
 - Verminderde oogvolgbewegingen
 - Verminderde visus
 - Verhoogde oogdruk
 - RAPD



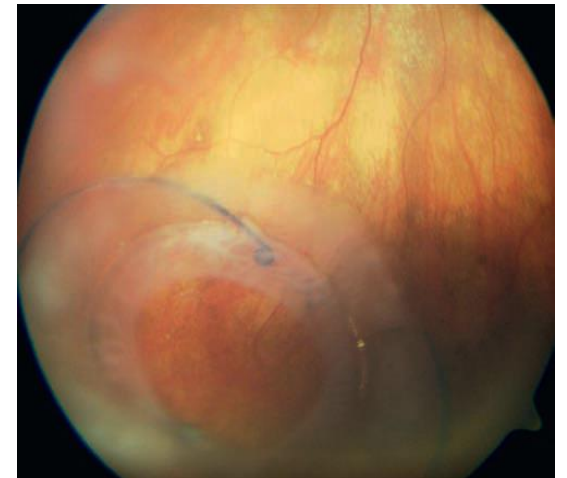
Stomp trauma

- Cornea
 - Abrasie – chlooramphenicolzalf verband
 - Acuut oedeem – herstelt spontaan
- Hyphaema vanuit iriswortel of corpus ciliare
 - Verwijzing OA
- Pupil
 - Traumatische mydriasis – schade aan de sfincter
 - Iridodialyse – D-vormige pupil



Stomp trauma

- Lens
 - Cataract
 - Subluxatie
 - Dislocatie – zeldzaam
- Ruptuur
 - Anterior - prolaps (lens, iris etc), oude incisie
 - Posterior
- Glasvochtbloeding
- Contusio retinae
- Ruptuur choroidea



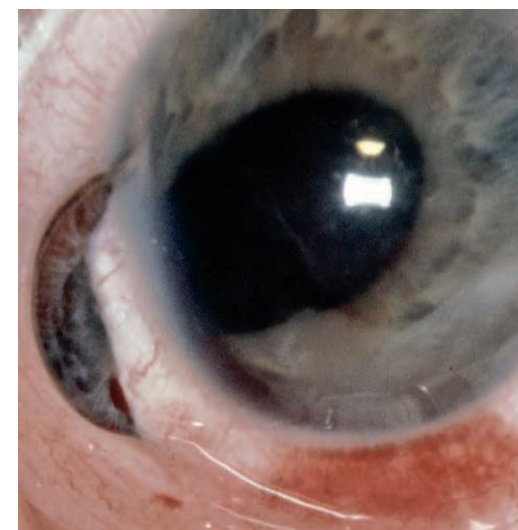
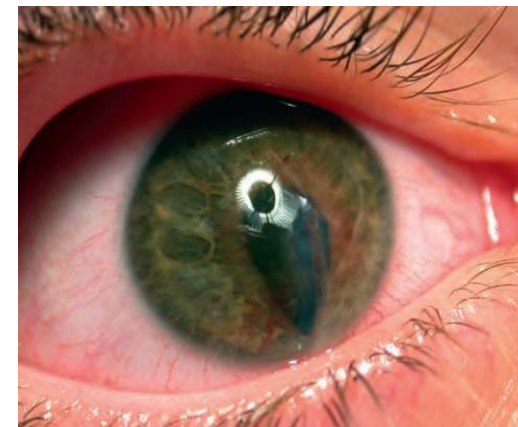Stomp trauma

- Retina defect of ablatio
- Traumatische opticopathie – 5% vd aangezichts #
 - Direct: botfragmenten, hematoom
 - Indirect: kracht
 - RAPD +

Penetrerend trauma

- Risico op endophthalmitis
- Tetanus injectie
- Doorzichtig kapje geven

- Cornea
 - Piekende pupil, ondiepe VOK
 - Sclera



Corpus alienum

- Subtarsaal – eversie
- Cornea
 - Metaal: guts + boren
 - Overig: swab
 - Th/ chlooramfenicolzalfverband, daarna 3dd gedurende 3-5 dgn
- Vingernagel – risico recidiverende erosie
 - Th/ 6 mndn lubricantia

Chemische verwonding

- Base vs zuur
- Ernst hang af van:
 - Eigenschappen stof
 - Aangedane gebied
 - Exposure tijd (achtergebleven materiaal)
 - Thermische schade



Chemische verwonding

SPOELEN SPOELEN SPOELEN & ...

pH meten, normaal 7 à 8, anders blijven spoelen



Gradering chemische verwonding

Graad 1

Heldere cornea (erosie), geen limbale ischemie

Graad 2

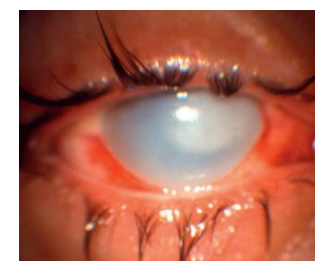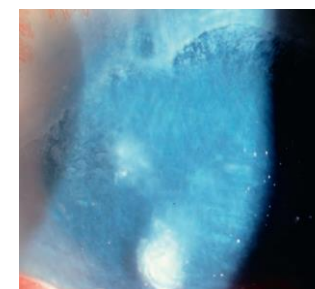
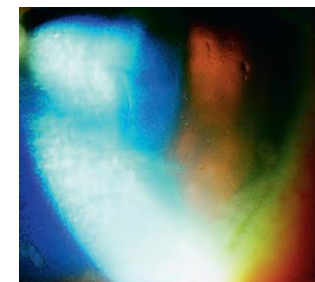
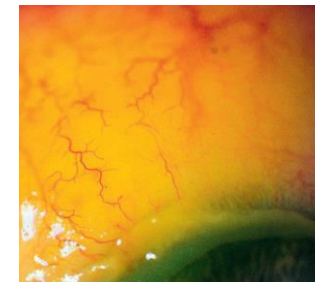
Hazy cornea met zichtbare irisdetails, $<1/3^e$ ischemie

Graad 3

Totale erosie, stromale haze waardoor geen irisdetails, $1/3 - 1/2$ ischemie

Graad 4

Opaque cornea, $>1/2$ ischemie



Agenda nascholing & events

- **13 februari** Symposium Proactieve Zorgplanning
- **18 februari** Albert Event locatie **Zwijndrecht**
 - ' De ouder wordende man' vanuit specialisme Urologie

Albert Event 18 februari 2025 | "De ouder wordende man (vanuit het specialisme Urologie)". | 18-02-2025 | Welkom op MijnASz voor zorgverleners

- **11 maart** Kort Klinisch Onderwijs 'Vapen en longfibrose'